


Reporte de caso/Report case

## Interrupción del tallo hipofisario como causa poco frecuente de amenorrea primaria

Alejandra Müller , Fabiola Romero\* , Sady Arzamendia , Dahiana Ferreira , Claudia Neves de Souza , Barbara Castellano , Elizabeth Valinotti , Alejandro Ayala 

Instituto de Previsión Social. Servicio de Endocrinología. Asunción, Paraguay

**Cómo referenciar este artículo/  
How to reference this article**

Müller A, Romero F, Arzamendia S, Ferreira D, Neves de Souza C, Castellano B, Valinotti B, Ayala A. Interrupción del tallo hipofisario como causa poco frecuente de amenorrea primaria. Rev. cient. cienc. salud 2021; 3(2):112-115

### RESUMEN

El síndrome de interrupción del tallo hipofisario es una anomalía congénita de probable origen genético causante de hipopituitarismo, que radiológicamente se caracteriza por hipoplasia de la adenohipófisis, neurohipófisis ectópica e interrupción del tallo hipofisario. Suele presentarse con baja estatura y deficiencia de hormonas adenohipofisarias. El retraso en el diagnóstico se relaciona con alta morbimortalidad. Se reporta el caso de una mujer de 24 años que consulta por amenorrea primaria. Presentaba talla baja y ausencia de caracteres sexuales secundarios, con genitales infantiles. Los exámenes paraclínicos mostraron compromiso de dos ejes hipofisarios. Una resonancia magnética nuclear mostró hallazgos consistentes con síndrome de interrupción de tallo hipofisario.

**Palabras clave:** amenorrea; anomalías congénitas; hipopituitarismo

### Pituitary stalk disruption as a rare cause of primary amenorrhea

### ABSTRACT

Pituitary stalk disruption syndrome is a congenital abnormality of probable genetic origin that causes hypopituitarism, which is radiologically characterized by adenohipophysis hypoplasia, ectopic neurohypophysis, and pituitary stalk disruption. It usually presents with short stature and adenohipophyseal hormone deficiency. The delay in diagnosis is related to high morbidity and mortality. The case of a 24-year-old woman who consulted for primary amenorrhea is reported. She had short stature and no secondary sexual characteristics, with infantile genitalia. Paraclinical examinations showed involvement of two pituitary axes. An MRI scan showed findings consistent with pituitary stalk disruption syndrome.

**Keywords:** amenorrhea; congenital anomalies; hypopituitarism

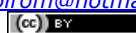### INTRODUCCIÓN

El síndrome de interrupción del tallo hipofisario es una alteración congénita rara de la glándula hipófisis, que se asocia a deficiencia aislada de la hormona del crecimiento u otras hormonas secretadas en la hipófisis anterior<sup>1</sup>. La prevalencia exacta es incierta, un informe del año 2013 reportó 0.5 casos por cada millón de nacimientos<sup>2</sup>. Radiológicamente, el síndrome de interrupción del tallo hipofisario se caracteriza por la tríada clásica de: tallo hipofisario interrumpido o ausente, hipófisis posterior ectópica e hipoplasia o aplasia de la hipófisis anterior<sup>3</sup>. La manifestación clínica del síndrome depende de la edad al momento de establecer el diagnóstico. En los recién nacidos aparece como hipoglucemia, ictericia, criptorquidia y micropene. En los adolescentes y adultos se caracteriza, principalmente, por talla baja, retardo

Fecha de recepción: marzo 2021 Fecha de aceptación: agosto 2021

\*Autor correspondiente: Fabiola Romero

email: [fabrom@hotmail.com](mailto:fabrom@hotmail.com)



Este es un artículo publicado en acceso abierto bajo una [Licencia Creative Commons](https://creativecommons.org/licenses/by/4.0/)

en los caracteres sexuales, epilepsia, retraso intelectual o ambos<sup>4</sup>. La causa del síndrome de interrupción del tallo hipofisario aún se desconoce, pero se han propuesto 2 teorías: la primera son lesiones perinatales y la segunda una organogénesis defectuosa, provocadas por factores genéticos o ambientales durante el embarazo<sup>5</sup>. Un diagnóstico tardío de la enfermedad determina una significativa morbimortalidad, lo que demuestra la importancia de identificar signos y síntomas clínicos presentes en etapas tempranas de la vida, especialmente en el período neonatal. La instauración de un tratamiento adecuado permitiría evitar el deterioro de la función cognitiva, los efectos deletéreos derivados de las múltiples deficiencias de hormonas hipofisarias y el abordaje apropiado de los defectos congénitos asociados<sup>6</sup>. A continuación presentamos el caso de una paciente con interrupción de tallo hipofisario diagnosticado en la edad adulta.

### REPORTE DE UN CASO

Paciente de sexo femenino, 24 años de edad, acude al consultorio de Endocrinología por amenorrea. Como antecedentes personales de valor, fue nacida por parto eutócico, no traumático, a las 38 semanas de gestación, con talla al nacer de 48cm; tuvo adecuado desarrollo psicomotor hasta la actualidad. Como dato de valos, la talla diana familiar es de  $168 \pm 5$  cm.

Al interrogatorio refiere antecedente de terapia de reemplazo hormonal con valerato de estradiol y norgestrel, además de hormona de crecimiento desde los 15 hasta los 19 años, que luego abandona, sin saber detallar el motivo y tampoco cuenta con expediente clínico. Niega trastornos alimentarios, consumo de medicación o actividad física extenuante.

Al examen físico se constatan caracteres sexuales secundarios poco desarrollados, talla baja e índice de masa corporal normal.

Se solicita perfil hormonal (Tabla 1) donde se constata hipogonadismo hipogonadotrófico y deficiencia de hormona de crecimiento. Se solicita ecografía ginecológica donde se observa útero y ovarios de tamaño disminuidos, con ecoestructura homogénea.

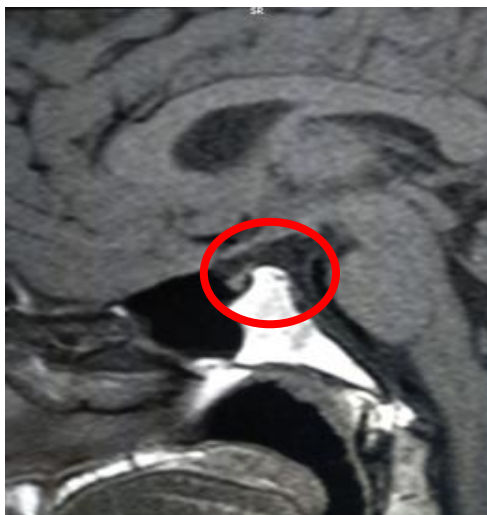
**Tabla 1.** Perfil hormonal

Parámetro	Valor
LH	0,5 IU/L (0,7-5,6)
FSH	2,2 IU/L (2,5-10)
Estradiol	16,3 pg/ml (19,5-144,2)
IGF-1	35 ng/ml (109-284)
PRL	2,5 ng/ml
Testosterona	13,4
TSH	2,2 mIU/L
FT4	10,7 pg/ml
Cortisol	14 ug/dl
HCG	0,05
Densidad urinaria	1,014

En el contexto de estudio del hipogonadismo se solicita cariotipo, el cual retorna 46,XX.

La resonancia magnética de hipófisis (Figura 1) informa anomalía hipofisaria congénita en relación a ectopia hipofisaria posterior, adenohipoplasia con tallo hipofisario fino en hilo, solo identificada tras la administración de contraste y un lóbulo posterior con brillo característico ubicado fuera de la localización habitual, inmediatamente superior al diafragma selar, hallazgos compatibles con Síndrome de Interrupción del Tallo Hipofisario.

Posterior al diagnóstico se reinicia sustitución de los ejes hormonales afectados.



**Figura 1.** Resonancia Magnética nuclear de hipófisis

### DISCUSIÓN

El Síndrome de interrupción de tallo hipofisario es causa poco frecuente de hipopituitarismo<sup>2</sup>. Debido al número limitado de casos notificados, las manifestaciones clínicas de esta enfermedad son complejas y diversas. La ictericia neonatal prolongada, hipoglucemia, criptorquidia y micropene son comunes en las presentaciones de recién nacidos. Por otro lado, el retraso del crecimiento es la presentación más común en niños mayores y adultos<sup>4</sup>. La mayoría de los pacientes carecen de desarrollo sexual. Nuestra paciente había llegado a la edad adulta con baja estatura y falta de desarrollo de los caracteres sexuales. El Síndrome de interrupción de tallo hipofisario es una enfermedad predominantemente masculina, sin embargo, en este caso se trató de una mujer.

Se ha relacionado con formas severas de hipopituitarismo congénito, asociado a múltiples deficiencias de hormonas pituitarias, por lo que el diagnóstico generalmente se realiza en la infancia<sup>4</sup>, siendo infrecuente a edades tardías, como ocurrió en este caso.

El seguimiento estrecho de estos pacientes para el seguimiento de otras deficiencias hormonales es esencial si inicialmente se presentan con déficit de hormona de crecimiento aislado. En la literatura se reporta déficit de HGH en el 100% de los casos, FSH/LH en el 95,8%, ACTH en el 81,1% y TSH en el 76,3%<sup>7</sup>. En el caso presentado sólo se encontraron déficit de 2 ejes hipofisarios, el gonadotrofo y el somatotrofo.

Hallazgos como déficit en el crecimiento y pubertad retardada deben orientar a la realización oportuna de estudios de función hormonal y, de acuerdo con estos, valoración anatómica de la hipófisis en busca de la etiología.

**Conflictos de interés:** Los autores declaran no tener conflictos de intereses.

**Contribución de los autores:** Müller A, Romero F, Arzamendia S, Ferreira D, Neves de Souza C, Castellano B, Valinotti B, Ayala A: Participación importante en la ida y en el diseño de la investigación, recolección de datos, procesamiento estadístico, análisis y discusión de resultados.

**Financiación:** financiación propia.

### REFERENCIAS BIBLIOGRAFICAS

- Garzón Graciano, V., González Narvaez, S., Alzate Piedrahita, J. A., Ruiz Granada, V. H., & Vallejo González, S. Diagnóstico tardío de síndrome de interrupción del tallo

- hipofisario. *Revista ACE*. 2017; 4(3), 44–46. Doi: <https://doi.org/10.53853/encr.4.3.136>
2. Arslan H, Saylik M, Akdeniz H. MRI findings of coexistence of ectopic neurohypophysis, corpus callosum dysgenesis, and periventricular neuronal heterotopia. *J Clin Imaging Sci*. 2014; 4:22. Doi: [10.4103/2156-7514.131649](https://doi.org/10.4103/2156-7514.131649)
  3. Martell González, M. R., & Bailón Cuevas, M. A. (2021). Diagnóstico radiológico del síndrome de interrupción del tallo hipofisario Neurohipófisis ectópica. *Rev. Fac. Med.(Mex)*. 2021; 64(1), 32–36. Doi: <https://doi.org/10.22201/fm.24484865e.2021.64.1.05>
  4. Vergier, J., Castinetti, F., Saveanu, A., Girard, N., Brue, T., & Reynaud, R. (2019). Diagnosis of endocrine disease: Pituitary stalk interruption syndrome: etiology and clinical manifestations. *Eur J Endocrinol*. 2019; 181(5), R199-R209. Doi: [10.1530/EJE-19-0168](https://doi.org/10.1530/EJE-19-0168)
  5. Wang, C. Z., Guo, L. L., Han, B. Y., Su, X., Guo, Q. H., & Mu, Y. M. (2017). Pituitary Stalk Interruption Syndrome: From Clinical Findings to Pathogenesis. *J Neuroendocrinol*. 2017; 29(1). Doi: <https://doi.org/10.1111/jne.12451>
  6. Castro, L. C., Martín, S. E., Bulacio, S., Dichko, D., Silvano, L., Sobrero, G., Aguirre, C., Muñoz, L. F. D., & Miras, M. B. Síndrome de interrupción del tallo pituitario. Relaciones clínicas, bioquímicas y neurorradiológicas. *Rev Argen Endocrinol Metab*. 2017; 54(4), 151–159. Doi: <https://doi.org/10.1016/j.raem.2017.08.001>
  7. Wang Q, Hu Y, Li G, Sun X. Pituitary stalk interruption syndrome in 59 children: the value of MRI in assessment of pituitary functions. *Eur J Pediatr*. 2014 May 21 [cited 2017 Jun 14];173(5):589–95. Doi: [10.1007/s00431-013-2214-1](https://doi.org/10.1007/s00431-013-2214-1)