

Manejo quirúrgico del hiperaldosteronismo primario: un caso de suprarrenalectomía laparoscópica en una paciente joven

Surgical management of primary hyperaldosteronism: a case of laparoscopic adrenalectomy in a young woman

Hugo Javier Benítez Ríos¹ , Iván Alberto Núñez Guerrero¹ , Sol Thalía Silvero Prieto² , Daniel Fernández González^{2*} 

¹Universidad Nacional de Asunción, Facultad de Ciencias Médicas. Asunción, Paraguay

²Instituto de Previsión Social. Asunción, Paraguay

Cómo citar/How cite:

Benítez Ríos HJ, Núñez Guerrero IA, Silvero Prieto ST, Fernández González D. Rev. cient. cienc. salud. 2026; 8: e8909.
[10.53732/rccsalud/e8909](https://doi.org/10.53732/rccsalud/e8909)

Fecha de recepción:

30/10/2025

Fecha de revisión:

11/11/2025

Fecha de aceptación:

21/12/2025


Autor correspondiente:

Daniel Fernández González

e-mail:

dannpyo@gmail.com

Editor responsable:

Margarita Samudio 

Universidad del Pacífico.

Dirección de Investigación.

Asunción, Paraguay

e-mail:

margarita.samudio@upacifico.edu.py

u.py



Este es un artículo publicado en acceso abierto bajo una [Licencia Creative Commons](https://creativecommons.org/licenses/by/4.0/)

RESUMEN

El hiperaldosteronismo primario (HAP) por adenoma suprarrenal es una causa curable de hipertensión arterial. Se presenta el caso de una mujer de 34 años con antecedentes de preeclampsia e hipertensión refractaria, que consultó por palpitaciones y se diagnosticó HAP. Los estudios de imagen mostraron una masa suprarrenal izquierda compatible con adenoma. La paciente fue sometida a suprarrenalectomía izquierda laparoscópica, un procedimiento mínimamente invasivo; la anatomía patológica confirmó un adenoma cortical. En el posoperatorio se observó resolución completa de la hipopotasemia y control significativo de la presión arterial, permitiendo suspender la medicación antihipertensiva. Este caso resalta el éxito de la adrenalectomía laparoscópica como el tratamiento más adecuado del HAP unilateral y subraya la importancia de un diagnóstico oportuno y un abordaje multidisciplinario.

Palabras clave: hiperaldosteronismo; adenoma corticosuprarrenal; adrenalectomía; hipertensión; hipopotasemia; laparoscopia

ABSTRACT

Primary hyperaldosteronism (PHA) due to an adrenal adenoma is a curable cause of hypertension. We present the case of a 34-year-old woman with a history of preeclampsia and refractory hypertension who presented with palpitations and was diagnosed with PHA. Imaging studies revealed a left adrenal mass consistent with an adenoma. The patient underwent laparoscopic left adrenalectomy, a minimally invasive procedure; pathology confirmed a cortical adenoma. Postoperatively, complete resolution of hypokalemia and significant blood pressure control were observed, allowing discontinuation of antihypertensive medication. This case highlights the success of laparoscopic adrenalectomy as the most appropriate treatment for unilateral PHA and underscores the importance of timely diagnosis and a multidisciplinary approach.

Key words: hyperaldosteronism; adrenocortical adenoma; adrenalectomy; hypertension; hypokalemia; laparoscopy

INTRODUCCIÓN

El hiperaldosteronismo primario (HAP) es una causa frecuente de hipertensión secundaria, con una prevalencia de 5–10 % en los hipertensos y hasta 20 % en los casos resistentes⁽¹⁾. Además de elevar la presión arterial, el exceso de aldosterona genera daño cardiovascular, renal y metabólico desproporcionado en comparación con la hipertensión esencial de igual nivel tensional⁽²⁾.

En la última década se avanzó en la comprensión de la fisiopatología describiéndose una continua secreción autónoma de aldosterona mediado por mutaciones en canales iónicos y ATPasas, así como una mayor caracterización histopatológica mediante inmunohistoquímica para CYP11B2, que permite identificar adenomas y nódulos productores de aldosterona y otros patrones de hiperplasia unilateral o bilateral⁽²⁾. Lo cual produce supresión de renina e hipopotasemia por la eliminación en orina de la aldosterona aumentando el riesgo cardiovascular y renal⁽³⁾. Otras entidades más infrecuentes que cursan con hipertensión, hipopotasemia y renina suprimida incluye el exceso aparente de mineralocorticoides, como el síndrome de Liddle, en pacientes jóvenes^(3,4).

Las guías internacionales recomiendan la pesquisa de HAP en pacientes con hipertensión resistente, hipertensión asociada a hipocalcemia espontánea o diurético-inducida, hipertensión con incidentaloma suprarrenal, apnea obstructiva del sueño o antecedentes familiares de hipertensión de inicio precoz o accidente cerebrovascular en jóvenes⁽⁵⁻⁷⁾.

El diagnóstico requiere de screening bioquímico (relación aldosterona/renina), pruebas confirmatorias y estudios de localización⁽⁶⁾. La Tomografía computarizada (TC) de suprarrenales es la primera herramienta de imagen recomendada para descartar carcinoma y orientar el abordaje quirúrgico^(6,7). El cateterismo selectivo de venas suprarrenales (adrenal vein sampling, AVS) se considera el método de referencia para la lateralización del HAP (identificar de cual glándula suprarrenal proviene la producción excesiva de aldosterona), ya que permite determinar con precisión si la producción excesiva de aldosterona es unilateral o bilateral, y guiar la decisión de suprarrenalectomía⁽⁷⁾. Sin embargo, el AVS es un procedimiento complejo, con disponibilidad limitada aún en muchos sistemas de salud por requerir radiólogos intervencionistas experimentados y logística específica⁽⁸⁾. Sin embargo, en pacientes jóvenes con lesiones unilaterales evidentes, puede considerarse la cirugía sin AVS en escenarios seleccionados⁽⁹⁾.

El tratamiento en formas unilaterales, la adrenalectomía laparoscópica es el manejo de elección, ya que está asociado a altas tasas de curación bioquímica y mejoría o remisión de la hipertensión, así como regresión del remodelado cardiovascular y protección renal a largo plazo^(10,11). Cohortes recientes, como el estudio SOPRANO, reportan tasas de éxito bioquímico cercanas al 99 % y curación clínica de hipertensión en ~39 % de los pacientes⁽¹²⁾. Por el contrario, en el HAP bilateral el tratamiento estándar son los antagonistas del receptor de mineralocorticoides (espironolactona, eplerenona)⁽¹³⁾.

En Paraguay, aunque la evidencia publicada es aún limitada, Farina y cols. reportaron la experiencia nacional con suprarrenalectomía videolaparoscópica transperitoneal, demostrando la factibilidad y seguridad del abordaje mínimamente invasivo para patología suprarrenal benigna⁽¹⁴⁾. Más recientemente, Falcón de Legal y Ascurra describieron la casuística de tumores de corteza suprarrenal en Paraguay, resaltando los desafíos diagnósticos, genéticos y de organización del sistema de salud para el manejo integral de estas patologías⁽¹⁵⁾. Además, González González et al. publicaron un reporte de caso de hipertensión arterial secundaria a HAP en un hospital nacional, destacando la importancia de pensar en esta etiología en pacientes jóvenes con hipertensión refractaria⁽¹⁶⁾.

El presente caso clínico describe el abordaje, diagnóstico y terapéutico de una paciente joven con HAP unilateral tratado mediante adrenalectomía laparoscópica, resaltando la

importancia del diagnóstico precoz, la correcta selección de candidatos quirúrgicos y los resultados favorables de la intervención.

REPORTE DE CASO

Mujer de 34 años, con hipertensión refractaria a valsartán, amlodipina e hidroclorotiazida y antecedente de preeclampsia (9 años antes), consulta por palpitations y disnea. Dos meses previos se documentó hipopotasemia severa (2,5 mEq/L).

En la evaluación endocrinológica, la renina plasmática estaba muy suprimida (0,07 ng/mL/h), la aldosterona elevada (27,8 ng/mL) y relación aldosterona/renina (ARR) 398; mediciones compatibles con HAP.

La tomografía computarizada (TAC) de abdomen mostró masa suprarrenal izquierda compatible con adenoma, (Figura 1).

Se obtuvo consentimiento informado para publicación, preservando la confidencialidad.

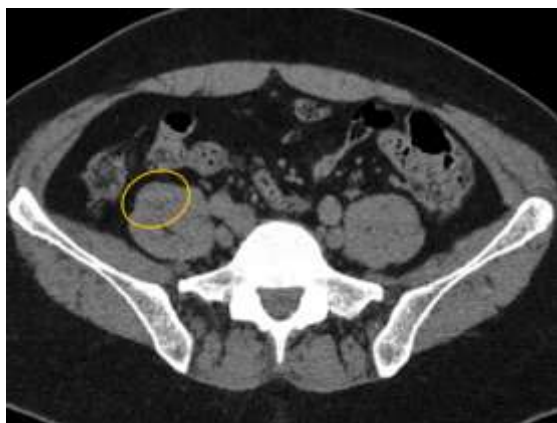


Figura 1. Tomografía computarizada de abdomen (corte axial). Lesión hipodensa en glándula suprarrenal izquierda, de bordes regulares, compatible con adenoma cortical.

Con la confirmación bioquímica e imagenológica, se realizó suprarrenalectomía izquierda laparoscópica bajo anestesia general.

Se ubicó a la paciente en posición en decúbito lateral derecho; se establecieron cuatro puertos (óptica umbilical, dos en flanco izquierdo para instrumental y uno subcostal para retracción). La disección se efectuó con energía (electrocauterio/bisturí armónico), preservando bazo, riñón y páncreas. La vena suprarrenal izquierda (drenaje a vena renal) fue ligada y seccionada. La pieza (glándula + adenoma) se extrajo en bolsa por puerto umbilical (Figura 2) sin complicaciones intraoperatorias; tiempo quirúrgico 90 minutos; sangrado mínimo.

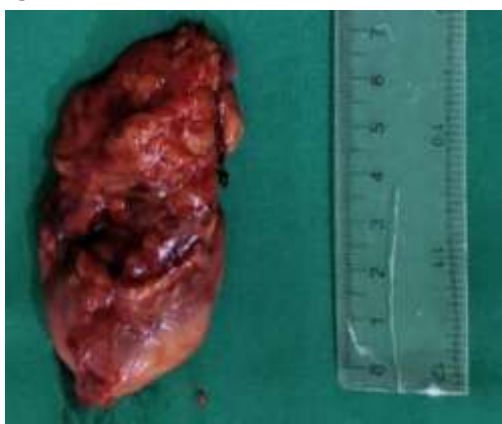

Figura 2. Suprarrenal izquierda resecada por abordaje laparoscópico. La pieza muestra glándula suprarrenal con lesión nodular de aproximadamente 3-4 cm, aspecto firme y homogéneo, sin áreas evidentes de necrosis o hemorragia

La anatomía patológica confirmó adenoma cortical (adenoma de Conn) (Figura 3).

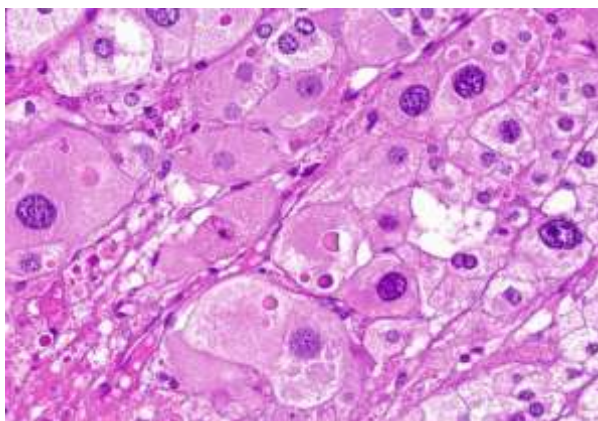


Figura 3. Histología del adenoma cortical productor de aldosterona (H&E, $\times 400$). Células corticales con citoplasma claro, dispuestas en nidos y cordones, con núcleos redondos y escasa atipia. No se observan mitosis atípicas ni necrosis.

La evolución posoperatoria fue favorable, con monitoreo hemodinámico y metabólico estrecho, especialmente de la presión arterial y electrolitos séricos. El paciente presentó adecuado control del dolor, deambulacion precoz y buena tolerancia a la vía oral, sin complicaciones, por lo que fue dado de alta a las 48 horas.

En el seguimiento, con la normalización del potasio y el adecuado control de la presión arterial, permitieron suspender la medicación antihipertensiva.

El procedimiento realizado se ajustó a las normas éticas, obteniéndose el consentimiento informado de la paciente para la publicación del caso clínico y las imágenes que acompañan.

DISCUSIÓN

El cuadro clínico de esta paciente, HTA refractaria, hipopotasemia severa y relación aldosterona/renina muy elevada con renina suprimida es típico de hiperaldosteronismo primario (HAP), entidad hoy reconocida como causa frecuente y subdiagnosticada de hipertensión secundaria, especialmente en formas resistentes^(1,2). No obstante, en pacientes jóvenes, el diagnóstico diferencial debe incluir entidades monogénicas raras como el, síndrome de Liddle^(3,4). La actualización de Rossi y cols. y consensos recientes enfatizan la necesidad de tamizaje dirigido y rutas diagnósticas estandarizadas para mejorar la detección^(5,6). En el caso presentado, los criterios bioquímicos fueron concluyentes y la TAC localizó un nódulo adrenal unilateral, coherente con adenoma productor de aldosterona.

Un punto clave de debate es la lateralización preoperatoria para definir si la producción de aldosterona es unilateral o bilateral⁽⁶⁾. Las guías actuales recomiendan el muestreo venoso adrenal (AVS) como el estándar para diferenciar formas unilaterales (candidatas a cirugía) de bilaterales (manejo médico), dada la variabilidad de la imagen y la posibilidad de incidentalomas^(5,9,17). No obstante, en pacientes jóvenes con lesión unilateral inequívoca en imágenes y bioquímica compatible, algunas guías permiten omitir AVS de manera selectiva⁽⁶⁾. En centros con experiencia, el AVS mejora la precisión diagnóstica y se asocia a mejores decisiones terapéuticas^(9,17).

En cuanto a resultados, la adrenalectomía laparoscópica ofrece tasas muy altas de éxito bioquímico (normalización de aldosterona-renina y potasio) con la mejoría clínica notable. Metaanálisis y cohortes multicéntricas recientes indican que la curación clínica completa de la HTA es variable (~ 22 – 84%), mientras que la curación bioquímica supera con frecuencia el 90% ^(12,18,19). El estudio SOPRANO (2024) estimó una curación clínica completa $\sim 39\%$ y bioquímica $\sim 99\%$, e identificó predictores como IMC, duración de HTA y periodo de reclutamiento⁽¹²⁾. Asimismo, evidencia contemporánea sugiere que, a mediano plazo, la adrenalectomía se asocia con menor riesgo de eventos cardiovasculares mayores frente a terapia con antagonistas del receptor mineralocorticoide⁽¹⁸⁾. En nuestra

paciente, la normalización del potasio y el control tensional con suspensión de fármacos respaldan un éxito bioquímico y clínico tempranos.

En conclusión, este caso ilustra: (i) la importancia del tamizaje de HAP en HTA refractaria; (ii) el rol de la lateralización (idealmente con AVS, con excepciones en jóvenes seleccionados); y (iii) los buenos resultados de la suprarrenalectomía laparoscópica en formas unilaterales, con impacto clínico y potencial beneficio cardiovascular a mediano plazo.

Aprobación de ética: Dictamen comité de Ética del Instituto de Previsión Social: CEI/IPS/ 15/09/25/11

Declaración de conflicto de interés: Los autores declaran no tener conflicto de interés.

Contribución de los autores:

Concepción/diseño de trabajo: Hugo Javier Benítez Ríos

Recolección/obtención de datos/información: Hugo Javier Benítez Ríos, Iván Alberto Núñez Guerrero, Sol Thalía Silvero Prieto

Análisis e interpretación de datos: Hugo Javier Benítez Ríos, Iván Alberto Núñez Guerrero, Sol Thalía Silvero Prieto

Redacción del borrador del manuscrito: Hugo Javier Benítez Ríos, Iván Alberto Núñez Guerrero, Sol Thalía Silvero Prieto

Revisión crítica del manuscrito: Hugo Javier Benítez Ríos, Iván Alberto Núñez Guerrero, Sol Thalía Silvero Prieto, Daniel Fernández González

Aprobación de la versión final del manuscrito: Hugo Javier Benítez Ríos, Iván Alberto Núñez Guerrero, Sol Thalía Silvero Prieto, Daniel Fernández González

Financiamiento: Este trabajo ha sido autofinanciado por los autores.

REFERENCIAS BIBLIOGRÁFICAS

- Rossi GP, Rossi FB, Guarnieri C, Rossitto G, Seccia TM. Clinical management of primary aldosteronism: an update. *Hypertension*. 2024;81(9):1845-1856. <https://doi.org/10.1161/hypertensionaha.124.22642>
- Vaidya A, Hundemer GL, Nanba K, Parksook WW, Brown JM. Primary aldosteronism: state-of-the-art review. *Am J Hypertens*. 2022;35(12):967-988. <https://doi.org/10.1093/ajh/hpac079>
- Lu YT, Zhang D, Zhang Q, Zhou ZM, Yang KQ, Zhou XL, et al. Apparent mineralocorticoid excess: comprehensive overview of molecular genetics. *J Transl Med*. 2022;20:500. <https://doi.org/10.1186/s12967-022-03698-9>
- Tian J, Xiang F, Wang L, Wu X, Shao L, Ma L, et al. Liddle syndrome with a SCNN1A mutation: a case report and literature review. *Kidney Blood Press Res*. 2024;49(1):831-838. <https://doi.org/10.1159/000540522>
- Faconti L, Kulkarni S, Delles C, Kapil V, Lewis P, Glover M, et al. Diagnosis and management of primary hyperaldosteronism in patients with hypertension: a practical approach endorsed by the British and Irish Hypertension Society. *J Hum Hypertens*. 2024;38(1):8-18. <https://doi.org/10.1038/s41371-023-00875-1>
- Adler GK, Stowasser M, Correa RR, Khan N, Kline G, McGowan MJ, et al. Primary aldosteronism: an Endocrine Society clinical practice guideline. *J Clin Endocrinol Metab*. 2025;110(11):2453-2495. <https://doi.org/10.1210/clinem/dgaf284>
- Funder JW, Carey RM, Mantero F, Murad MH, Reincke M, Shibata H, et al. The management of primary aldosteronism: case detection, diagnosis, and treatment. *J Clin Endocrinol Metab*. 2016;101(5):1889-1916. <https://doi.org/10.1210/jc.2015-4061>
- Araujo-Castro M, Parra Ramírez P, Hanzu FA. Executive summary of the Spanish consensus for the diagnosis, management, and follow-up of primary hyperaldosteronism. *Endocrinol Diabetes Nutr (Engl Ed)*. 2024;71(8):355-364. <https://doi.org/10.1016/j.endinu.2024.05.007>
- Yang J, Bell DA, Carroll R, Chiang C, Cowley D, Croker E, et al. Adrenal vein sampling for primary aldosteronism: Recommendations from the Australian and New Zealand Working Group. *Clin*

- Endocrinol. 2025;102(1):31-43.
<https://doi.org/10.1111/cen.15139>
10. Zhou Y, Zhang M, Ke S, Liu L. Hypertension outcomes of adrenalectomy in patients with primary aldosteronism: a systematic review and meta-analysis. *BMC Endocr Disord.* 2017;17:61.
<https://doi.org/10.1186/s12902-017-0209-z>
 11. Worapaka Manosroi W, Atthakomol P, Phinyo P, Inthaphan P. Predictors of clinical success after unilateral adrenalectomy in primary aldosteronism: a systematic review and meta-analysis. *Front Endocrinol (Lausanne).* 2022;13:925591.
<https://doi.org/10.3389/fendo.2022.925591>
 12. Marzano L, Ronco C. Clinical and biochemical outcomes after adrenalectomy for primary aldosteronism in tertiary and quaternary referral centers: data from SOPRANO study. *Hypertens Res.* 2024;47(3):721-734.
<https://doi.org/10.1038/s41440-023-01554-x>
 13. Marzano L, Zoccatelli F, Pizzolo F, Friso S. Adrenalectomy versus medical therapy in primary aldosteronism: a meta-analysis of long-term cardiac remodeling and function (MATCH study). *Hypertension.* 2025;82(8):e142-e153.
<https://doi.org/10.1161/hypertensionaha.125.25104>
 14. Farina M, Pederzoli R, Rodríguez A, López G, Sosa E. Suprarrenalectomía videolaparoscópica transperitoneal: nuestra experiencia. *Rev. Cir Parag.* 2016;40(2):19-20.
<https://doi.org/10.18004/SOPACI.NOVIEMBRE.19-20>
 15. Falcón de Legal N, Ascurra M. Tumores de corteza suprarrenal en Paraguay: un desafío actual para la clínica, la genética y la salud pública. *Medicinae Signum.* 2025;4(1):46-58.
<https://revistas.unc.edu.py/index.php/fmunc/article/view/390>
 16. González González NR, González Chamorro CE, Bobadilla Segovia MN, Gómez Jara ML, Franco Bogado FA. Hipertensión arterial secundaria a hiperaldosteronismo primario. *Rev Nac (Itauguá).* 2019;11(1):116-123.
<https://scielo.iics.una.py/pdf/hn/v11n1/2072-8174-hn-11-01-116.pdf>
 17. Naruse M, Tanabe A, Yamamoto K, Rakugi H, Kometani M, Yoneda T, et al. Adrenal venous sampling for subtype diagnosis of primary hyperaldosteronism. *Endocrinol Metab (Seoul).* 2021;36(5):965-973.
<https://doi.org/10.3803/enm.2021.1192>
 18. Huang CW, Chen YC, Wu VC, Wang SM, Chueh JS, Lee BC, et al. Major adverse cardiovascular events in primary aldosteronism: adrenalectomy vs mineralocorticoid receptor antagonists. *J Am Heart Assoc.* 2025;14(3):e038714.
<https://doi.org/10.1161/JAHA.124.038714>
 19. Saadi A, Perazella M, Dekkers T, Williams TA, Rossi GP, Beuschlein F, et al. Predictors of successful outcome after adrenalectomy for unilateral primary aldosteronism. *Front Endocrinol (Lausanne).* 2023;14:1205988.
<https://doi.org/10.3389/fendo.2023.1205988>