

# Prevalencia del desarrollo de entesofito en la Protuberancia Occipital Externa en población de paraguayos

## Prevalence of enthesophyte development in External Occipital Protuberance in Paraguayan population

Elisa Noemí Oviedo Ramos\*<sup>1</sup>, Araceli María Meza Duarte<sup>1</sup>, Carlos Manuel Meza Arriola<sup>1</sup>

<sup>1</sup>Universidad del Pacífico, Facultad de Odontología, Asunción, Paraguay

### RESUMEN

**Introducción.** La Protuberancia Occipital Externa (POE) es una superficie convexa y lisa que tradicionalmente no presenta ningún tipo de irregularidades. La aparición de un entesofito en individuos ha llamado la atención de los investigadores. **Objetivo.** Determinar la prevalencia, longitud, edad y sexo de una exostosis en forma de gancho desarrollada a nivel de la POE. **Metodología.** Estudio observacional descriptivo realizado en radiografías laterales de cráneo de individuos jóvenes. De 5065 radiografías, 4017 radiografías cumplieron con los criterios. Se procedió a la detección de la presencia de un gancho óseo en la POE y su medición. **Resultados.** Se incluyeron personas de ambos sexos entre 13 a 45 años: 2902 mujeres y 1115 varones. De las 4017 radiografías observadas, el 67% presentó la excrecencia en la POE, con rangos desde 5 a 24 mm en longitud, 511 tenían una longitud de 5 mm o mayor, 903 entre 9 a 12 mm de longitud y 253 de 13 a 24mm. Se observó en mayor proporción en el sexo masculino que el femenino (68% vs 32%). En los individuos de 40 años y más, solo un paciente de sexo masculino mostró la presencia del entesofito. **Conclusión.** Se ha encontrado una alta frecuencia del desarrollo de una protuberancia ósea a nivel del POE en jóvenes y adultos jóvenes de sexo masculino. Este es el primer estudio de este tipo realizado en la población del Paraguay. Para comprender la razón del desarrollo de esta excrecencia ósea, es necesario ampliar el área de investigación.

#### Cómo citar/How cite:

Oviedo Ramos EN, Meza Duarte AM, Meza Arriola CM. Prevalencia del desarrollo de entesofito en la Protuberancia Occipital Externa en población de paraguayos. Rev. cient. cienc. salud 2023; 5: e5116.

#### Fecha de recepción:

11/11/2022

#### Fecha de aceptación:

20/07/2023

#### Autor correspondiente:

Elisa Noemí Oviedo Ramos  
E-mail: [elisa.oviedo@gmail.com](mailto:elisa.oviedo@gmail.com)



Este es un artículo publicado en acceso abierto bajo una [Licencia Creative Commons](https://creativecommons.org/licenses/by/4.0/)

**Palabras Clave:** ganchos óseos; protuberancia; exostosis; entesopatía

### ABSTRACT

**Introduction.** The external occipital protuberance (EOP) is a smooth convex surface which commonly does not present any type of irregularities. The development of an enthesophyte in young population has attracted the attention of researchers. **Objective.** To determine the prevalence, size, age, and sex of individuals with bony projections that resembles a hook developed in EOP. **Methodology.** Descriptive observational study. 5065 lateral skull x-rays were observed. 4017 fulfilled all the criteria. The x-rays were reviewed for the presence of a bony excrescence in EOP, and they were measured. Results. From a both sexes population between 13 to 45 years old 2902 were female and 1115 were male. 67% X-rays presented the enthesophyte ranging from 5 – 24 mm in length. 511 out of 1667 had an enthesophyte at or above 5 mm. There were 903 patients with an enthesophyte ranging from 9 – 12 mm in length and 254 had the protuberance ranging from 13 – 24 mm. Statistically significant range of 68% vs 32% between males and females were observed. From individuals of 40 years and above, just 1 male patient out of 32 showed the enthesophyte. **Conclusion.** Significant association with the development of a bony protuberance at the POE in young and young adult male population has been found. This is the first study of this type in Paraguayan individuals. To expand the field of studies, future research is needed to better examine and understand the reason for the development of this bony excrescence.

**Key words:** bone hooks; protuberance; exostoses; enthesopathies

## INTRODUCCIÓN

La protuberancia occipital externa (POE) es una estructura anatómica localizada en la parte posterior de la superficie del hueso occipital, a nivel de la línea nugal superior<sup>(1)</sup>. Las entesis son sitios donde los ligamentos, tendones y capsulas articulares se insertan a los huesos. Los entesofitos se desarrollan por osificación endocondral en las entesis del tipo fibrocartilaginoso y su formación puede ser una extensión del desarrollo de una entesis normal<sup>(2)</sup>.

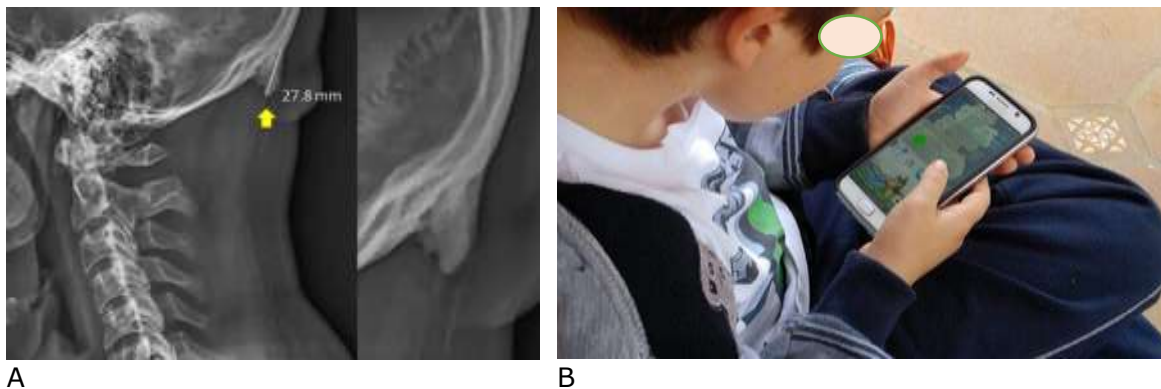
Los entesofitos son espuelas óseas que se desarrollan en las entesis y aunque pueden ser vistos en el contexto de una variedad de patologías, también se pueden formar sin una causa clara y se han reportado como excrecencias asintomáticas, parte del envejecimiento<sup>(3)</sup>.

Los entesofitos rara vez son observados en radiografías de adultos jóvenes, por lo que su hallazgo en un estudio de la Universidad de Coast Sunshine Queensland, Australia (Figura 1A), presume que se desarrollan lentamente en el tiempo<sup>(4)</sup>.

En los últimos años, la presencia de una protuberancia occipital externa agrandada ha sido observada en radiografías, especialmente en pacientes relativamente jóvenes y los reportes de entesofitos proyectándose desde las POE son raros en la literatura médica<sup>(5)</sup>.

En contraste a documentos históricos y el entendimiento de la anatomía de la POE y las estructuras que lo rodean, se ha reportado recientemente en varios estudios realizados en Australia, el desarrollo de una exostosis prominente que emana de la entesis, en el cráneo de adultos jóvenes, entre 18 a 30 años<sup>(4)</sup>.

La presencia de los entesofitos ha sido asociada a factores multifactoriales como genéticos, inflamatorios y biológicos<sup>(6)</sup> y algunos autores lo atribuyen a una adaptación funcional que surge de la tensión mecánica compresiva o elástica sobre la entesis<sup>(5)</sup> debido al uso excesivo de dispositivos electrónicos como video juegos, smartphones o tablets<sup>(4)</sup>.  
Figura 1B



**Figura 1.** A. Imagen radiográfica del estudio original de la Universidad de Coast Sunshine Queensland, Australia, donde se verifica la presencia del entesofito y la forma de medición de la excrecencia. B. Posición de un joven para la lectura de un teléfono celular.

La aparición del entesofito en adultos suele ser utilizada en las investigaciones forenses para la determinación del sexo, ya que una excrecencia occipital acentuada es común en el género masculino<sup>(5,7)</sup>. La aparición de esta protuberancia está asociada a dolores inflamatorios en la región de la protuberancia occipital externa<sup>(8,9)</sup>.

Esta exostosis es un problema anatómico actual, propio de la adolescencia y las molestias que pudiera ocasionar pueden ser manejada con analgésicos, que no funcionan para tratamientos a largo plazo, también puede manejarse potencialmente con la aplicación de botox o puede ser sometido a resección quirúrgica, que lleva a la resolución de los síntomas a largo plazo y con una mínima cicatriz que queda oculta<sup>(10)</sup>.

## MATERIALES Y MÉTODOS

### Diseño y población de estudio

Estudio observacional descriptivo que incluyó individuos paraguayos de ambos sexos que nacieron entre los años 1977 al 2005 que se realizaron radiografías<sup>(8)</sup> en un centro radiológico ubicado en la ciudad de Asunción<sup>(1)</sup>, además se incluyeron radiografías

provenientes de 8 odontólogos ortodoncistas, ya que son los profesionales que cuentan con la mayor cantidad de radiografías laterales de cráneo<sup>(4)</sup>. Los criterios de inclusión establecían el año de nacimiento entre la franja mencionada; que fuesen individuos paraguayos, situación que fue establecida considerando el tipo de Cédula de Identidad; que la radiografía tuviese formato digital, así como en placa y que la radiografía estuviese completa, debido a que muchas radiografías aparecen con el área de la POE cortada, pues para realizar la ortodoncia sólo se necesita exponer hasta el cóndilo del maxilar inferior.

### Recolección de datos

Se tuvo en cuenta el género, la edad, la nacionalidad, que las radiografías estuviesen en formato digital y placa y que no tuviese cortada el área de la POE. Las radiografías fueron recopiladas por 3 investigadores, de los cuales dos eran profesionales egresados de la carrera de Odontología con más de 25 años de experiencia en el ejercicio de la profesión y docentes de la asignatura Radiología de una facultad de odontología privada, habiendo uno de ellos realizado una pasantía de más de 6 meses en el Hospital de Lesiones Craneofaciales de la Universidad de Sao Paulo de Baurú – Brasil<sup>(5)</sup> y un estudiante de la carrera, que ya tenía aprobada la asignatura Radiología.

Una vez recopiladas y seleccionadas las radiografías<sup>(8)</sup> se procedió a la medición de los entesofitos evidenciados. La detección de entesofitos se realizó por observación de las placas radiográficas en un negatoscopio Cristofoli – X-Ray Film Viewer, Luna model, China, la medición inicial se realizó utilizando una regla flexible milimetrada de Jon, Jon Indústria e Comércio de Produtos Odontológicos Ltda, Brasil. Las medidas fueron expresadas en milímetros.

Los datos fueron registrados en una tabla Excel separando inicialmente las radiografías de pacientes masculinos y femeninos, luego registrando la presencia del entesofito con las correspondientes medidas. Ya que este estudio se realizó a través de observación radiográfica sin mayores datos de los individuos, excepto edad y nacionalidad, fue imposible cuantificar directamente el uso individual de smartphones u otros dispositivos, por cada paciente<sup>(1)</sup>.

Para realizar una especie de control cruzado y cuantificar la exactitud de las medidas<sup>(5)</sup>, se procedió a la observación de las versiones digitales de las mismas radiografías que se encontraban como archivos de formato DICOM "Digital Imaging and Communications in Medicine", que pueden ser abiertas en distintas páginas web online que ofrecen el servicio de forma gratuita y fueron medidas nuevamente con la utilización del medidor anexo a los programas de lectura del archivo, utilizando el cursor de la computadora para fijar la longitud de la cuña ósea presente desde la base en POE hasta el extremo final de la cuña. Se evidenciaron algunos errores menores a 1 mm<sup>(5)</sup>, siendo el más común de 0,5mm. Para poner un umbral estándar a las mediciones, se consideró las exostosis desde 5 mm<sup>(5)</sup>.

No se solicitó ningún tipo de permiso a las personas cuyas radiografías fueron seleccionadas, sólo la aprobación de los profesionales ortodoncistas y el centro radiológico que facilitaron el acceso a las mismas, y se aseguró la confidencialidad de los datos.

### RESULTADOS

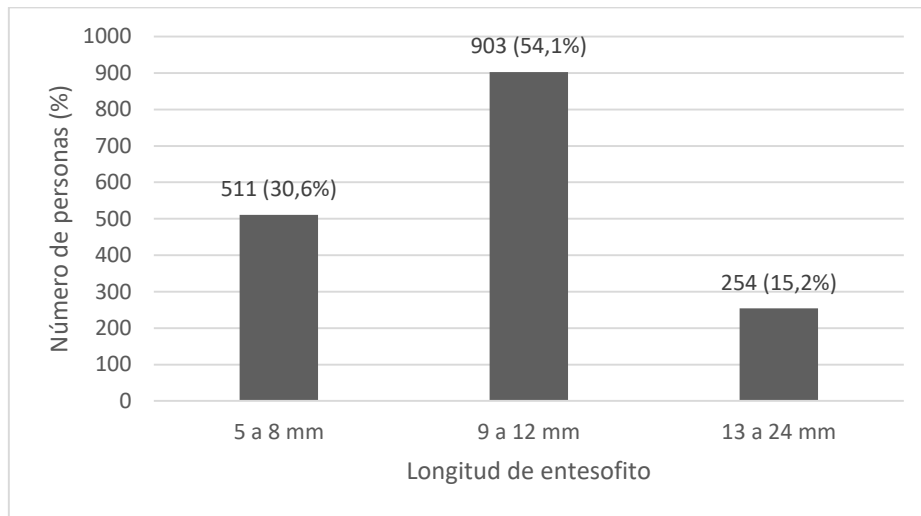
Se recopilaron 5065 radiografías laterales de cráneo. Se excluyeron 1.000 radiografías por presentar un corte en la imagen en el área de la POE y 48 radiografías por corresponder a individuos extranjeros. Se observaron 4017 radiografías de personas de ambos sexos de entre 13 a 45 años: 2902 mujeres y 1115 varones. La prevalencia global fue 67%, significativamente mayor en el sexo masculino (69%) que en el femenino (31%) y en los de 17 a 34 años. No hubo diferencia significativa ( $p = 0.08$ ) entre los de 17-23 y 24-34 años de edad. Tabla 1

**Tabla 1.** Distribución de entesofito por género y año de nacimiento

Características	Total	Presencia de entesofito	Valor p	OR
Género			<0,0001	11.5 (9.7-13.7)
Masculino	1115	769 (69,0)		
Femenino	2902	899 (31,0)		
Año de nacimiento				
1999-2005 (17-23)	1178	733 (62,2)	<0.0001	213.7 (116.7-391.2)*
1988-1998 (24-34)	1412	924 (65,4)	<0.0001	198.2 (108.9-360.9)*
1977-1987 (35-45)	1427	11 (0,8)		

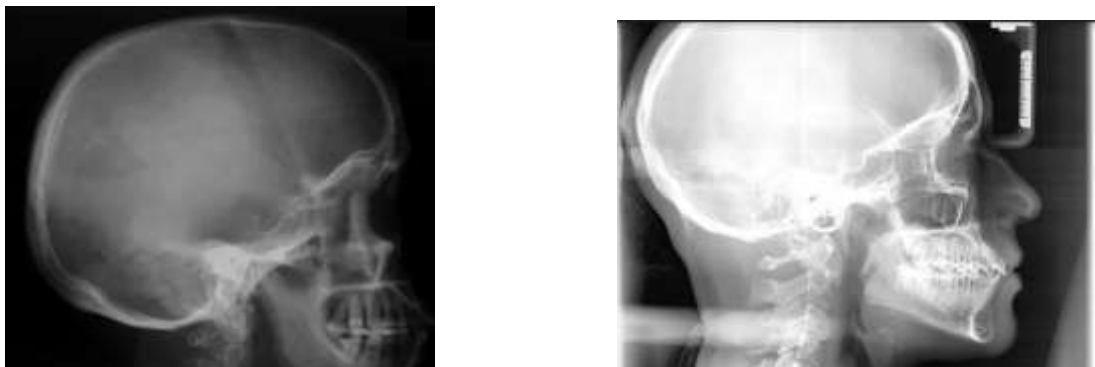
\*prueba de chi cuadrado comparando con el grupo de 35-45 años. No hubo diferencia significativa ( $p = 0.08$ ) entre los grupos 17-23 y 24-34 años de edad.

Mayor porcentaje (54,1%) de los entesofitos tuvieron entre 9 a 12 mm (Figura 1).



**Figura 3.** Longitud del entesofito.  $n = 1668$

En la Figura 4 se muestra la radiografía lateral de cráneo sin ninguna irregularidad en la POE (A) y la presencia de un entesofito en un individuo paraguayo (B).



**Figura 4.** Radiografía lateral de cráneo. A. Nótese la POE sin ninguna irregularidad. B. Nótese la presencia de un entesofito en un individuo paraguayo

## DISCUSIÓN

Este es el primer estudio que informa la prevalencia de entesofitos en la población paraguaya joven<sup>(5)</sup>. A diferencia del estudio de Thibaut<sup>(1)</sup>, quien utilizó tomografías computarizadas para la observación del estudio, los resultados recopilados en las radiografías concuerdan en la edad juvenil de quienes la presentan<sup>(4-10)</sup>.

El alto porcentaje de entesofitos encontrados en el grupo sugiere que actúan fuerzas excesivas sobre la POE a edad temprana<sup>(5)</sup> y puede ser atribuido al aumento de la masa craneocervical, a las fuerzas musculares y a la longitud de los brazos de esa etapa<sup>(4)</sup>, por lo que, aunque no fue el foco principal de este estudio, el desarrollo del entesofito podría ser atribuido al uso excesivo de tablets, smartphones o video juegos tan comunes en la edad infanto juvenil, lo que debería alertar a futuros problemas musculoesqueléticos<sup>(5)</sup>.

Las investigaciones sugieren la población masculina participa más de juegos tecnológicos de larga duración, lo que explicaría el porcentaje mayor de aparición del entesofito en sexo masculino, en cambio el sexo femenino se involucra más en actividades sociales de corta duración<sup>(4,11)</sup>.

El fenómeno conocido como Text Neck o cuello de tortuga, indica que los usuarios de dispositivos de este tipo requieren mirar fijamente hacia abajo o sostener sus brazos frente a ellos, lo que hace que la cabeza se mueva hacia adelante y forme una curva anterior excesiva en la vértebra cervical inferior y una curva posterior excesiva en la vértebra torácica superior, para mantener el equilibrio, haciendo presión en la espina cervical y los músculos del cuello<sup>(12)</sup>.

La frecuencia de 67% de entesofitos fue mayor a otros estudios como el de Sahar<sup>(5)</sup> que evidenciaron hasta el 41% de individuos con la exostosis. Se establecieron parámetros similares para evitar ambigüedad, estableciendo el umbral en 5 mm y se destaca que fue significativamente más común en el sexo masculino con un 61% vs 31%, siendo resultados también similares a los estudios del 2016<sup>(4,5,7,11)</sup>. La diferencia entre género ya fue reportada anteriormente en estudios antropológicos<sup>(3,11,12)</sup>.

Es importante recalcar que la POE no debería presentar ningún tipo de excrecencia<sup>(13)</sup>, por lo que este espolón que se desprende del área, llegando a medir entre 10 a 31 mm<sup>(4)</sup> es un rasgo que ha llamado la atención de los investigadores y está más que documentado que podría causar dolores de cabeza en general, sobre todo en individuos trepadores de árboles, jugadores de basketball y volleyball durante los movimientos biomecánicos<sup>(7)</sup>.

La hipótesis de que el uso temprano y prolongado de smartphones, tablets o video juegos está asociado con una mayor frecuencia de aparición de una prolongación ósea a nivel de la POE que podrían desencadenar en el futuro cambios musculoesqueléticos o dolor de intensidad variable, si no se toman las medidas necesarias para su prevención o manejo, queda latente<sup>(3-7)</sup>.

En este estudio no se pudo determinar la condición económica de los pacientes, pero considerando que la ortodoncia es un tratamiento costoso, podría presumirse que los individuos serían de clase media – alta.

Tampoco pudo determinarse las regiones de las que provienen los pacientes ya que la mayoría de los Institutos radiológicos que ofrecen ese tipo de radiografías se localizan en la ciudad de Asunción, por lo que individuos de todo el país deben venir hasta la ciudad y los ortodoncistas que cedieron voluntariamente sus radiografías fueron 7 de Asunción y 1 de la ciudad de Ypacaraí.

Se propone aumentar el número de observaciones y ampliar los datos de búsqueda. Sería conveniente realizar estudios con poblaciones similares para poder realizar una comparación más acertada, así mismo sería interesante realizar el levantamiento de datos sobre qué tipo de sintomatología podrían presentar los involucrados.

**Conflictos de interés:** los autores declaran no tener conflictos de interés.

**Contribución de los autores:** Oviedo E, Meza A, Meza C tuvieron la misma participación en: la idea y en el diseño de la investigación, recolección de los datos, procesamiento estadístico, análisis y discusión de los resultados, redacción del borrador del trabajo y aprobación de la versión final.

**Financiamiento:** No recibió financiación externa

**Agradecimientos:** Centro de estudios por imágenes RADIODENT en nombre de la Dra. Diana Rojas Prante, Clínica Masss de la ciudad de Ypacaraí en nombre de la Dra. Sonia González. Además, a la Dra. Sonia M. Kriskovich, Dra. María Soledad Jure, Dra. Vivian Duarte de Meza, Dra. Ermelinda Céspedes Barreto, Dr. Ceferino Mendieta, Dr. Reinaldo Gayoso Mayor, Dr. Pedro Esquivel.

## REFERENCIAS BIBLIOGRÁFICAS

- Jacques, T., Jaouen, A., Kuchcinski, G. Badr S, Demondion X, Cotton A. Enlarged External Occipital Protuberance in young French individuals' head CT: stability in prevalence, size and type between 2011 and 2019. *Sci Rep.* 2020;10:6518. <https://doi.org/10.1038/s41598-020-63554-y>
- Michael B, Matthias B, Jurgen B, Jan B, Joachim S. Anatomy and biochemistry of entheses. *Annals of Reumathic diseases.* 2000;59(12):995-999. <http://dx.doi.org/10.1136/ard.59.12.995>
- Porrino J, Sunku P, Wang A, Haims A, Richardson ML. Exophytic External Occipital Protuberance Prevalence Pre- and Post-iPhone Introduction: A Retrospective Cohort. *Yale J Biol Med.* 2021;94(1):65-71. <https://pdfs.semanticscholar.org/b39c/5d054b776bc79965bef4509199422dad0528.pdf>
- Shahar D, Sayers MGL. Prominent exostosis projecting from the occipital squama more substantial and prevalent in young adult than older age groups. *Sci Rep.* 2018; 8:3354. <https://doi.org/10.1038/s41598-018-21625-1>

5. Shahar D, Sayers MG. A morphological adaptation? The prevalence of enlarged external occipital protuberance in young adults. *J Anat.* 2016;229(2):286-91. <https://www.ncbi.nlm.nih.gov/pmc/articles/PMC4948051/>
6. Shahar D, Evans J, Sayers MGL. Large enthesophytes in teenage skulls: Mechanical, inflammatory and genetic considerations. *Clin Biomech (Bristol, Avon).* 2018;53:60-64. <https://doi.org/10.1016/j.clinbiomech.2018.02.004>
7. Domínguez Gasca LG, Álvarez Rodríguez M, Domínguez Carrillo LG. Entesofito de la protuberancia occipital externa. *Acta méd. Grupo Ángeles.* 2018;16(4):365-366. [http://www.scielo.org.mx/scielo.php?script=sci\\_arttext&pid=S1870-72032018000400365&lng=es](http://www.scielo.org.mx/scielo.php?script=sci_arttext&pid=S1870-72032018000400365&lng=es)
8. Adrian Benito D, Alberto G. Ultrasound assessment of the external occipital protuberance in young adults. *Clinical implications. Rev. Fisioter Invasiva* 2020;3(01):45-48 <https://doi.org/10.1055/s-0040-1712928>
9. Manaswi S, Nikil Sanaba P, Vasudha K. Torus occipitale and occipital bun: Case series of autapomorphic traits. *MRIMS Journal of Health Sciences.* 2023;11(1):102-105.
10. Marshall RC, Abela C, Eccles S. Painful exostosis of the external occipital protuberance. *Journal of Plastic, Reconstructive & Aesthetic Surgery.* 2015;68(11):e174-e176. <https://doi.org/10.1016/j.bjps.2015.06.013>
11. Schmitt ZL, Livingston MG. Video Game Addiction and College Performance Among Males: Results from a 1 Year Longitudinal Study. *Cyberpsychology, Behavior, and Social Networking.* 2015;18(1), 25-29. <https://doi.org/10.1089/cyber.2014.0403>
12. Shah PP, Sheth MS. Correlation of smartphone use addiction with text neck syndrome and SMS thumb in physiotherapy students. *International journal of Community Medicine and Public health.* 2018;5(6):2512. <https://doi.org/10.18203/2394-6040.ijcmph20182187>
13. Benjamin M, Rufai A, Ralphs JR. The mechanism of formation of bony spurs (enthesophytes) in the achilles tendon. *Arthritis Rheum.* 2000;43(3):576-83.