

Apendicitis aguda en inicio de trabajo de parto. Reporte de caso

Acute appendicitis at the onset of labor. A Case Report

Adriana E. Ibañez¹ , Plinio Condor² , Jorge R. Aparicio-Ponce³ , Sandra T. Salcedo-Hermoza³ 
, Sandra V. Aparicio-Salcedo¹ , Ericson L. Gutiérrez^{4*} 

¹Universidad Ricardo Palma, Facultad de Medicina. Lima, Perú

²Hospital "Ernesto Germán Guzmán González ", MINSA, Oxapampa, Pasco, Perú

³Universidad Nacional Mayor de San Marcos, Facultad de Medicina. Lima, Perú

⁴Universidad Continental. Facultad de Ciencias de la Salud. Lima. Perú

RESUMEN

Apendicitis aguda es la secuencia de inflamación, perforación, formación de absceso y peritonitis, causado con mayor frecuencia por obstrucción del lumen apendicular. La apendicitis es la patología quirúrgica no obstétrica más frecuente en el embarazo. Su incidencia puede ser variable y se presenta con mayor proporción durante el primer y segundo trimestre de gestación. Se presenta el caso de una paciente de 34 años de edad, con 36 semanas de gestación. Se diagnostica abdomen agudo quirúrgico y posible apendicitis aguda complicada. En sala de operaciones se confirma diagnóstico de apendicitis aguda complicada, revelando un plastrón apendicular y evolución favorable. Durante la gestación el diagnóstico de la apendicitis es difícil debido a los cambios anatómicos y fisiológicos que se producen, por lo que recalcamos la importancia de describir esta condición en el embarazo.

Palabras Clave: apendicitis; embarazo; abdomen agudo

Cómo citar/How cite:

Ibañez AE, Condor P, Aparicio-Ponce JR, Salcedo-Hermoza ST, Aparicio-Salcedo SV, Gutiérrez EL. Apendicitis aguda en inicio de trabajo de parto. Reporte de caso. Rev. cient. cienc. salud 2023; 5: e5206.

Fecha de recepción:
10/06/2023

Fecha de aceptación:
24/08/2023

Autor correspondiente:

Ericson L. Gutiérrez Ingunza

E-mail:

egutierrez@continental.edu.pe



Este es un artículo publicado en acceso abierto bajo una [Licencia Creative Commons](https://creativecommons.org/licenses/by/4.0/)

ABSTRACT

Acute appendicitis is the sequence of inflammation, perforation, abscess formation and peritonitis, most frequently caused by obstruction of the appendicular lumen. Appendicitis is the most frequent non-obstetric surgical pathology in pregnancy. Its incidence can be variable and occurs with a greater proportion during the first and second trimester of pregnancy. The case of a 34-year-old patient with 36 weeks of gestation is presented. Surgical acute abdomen and possible complicated acute appendicitis are diagnosed. In the operating room, the diagnosis of acute appendicitis was confirmed, revealing an appendiceal plastron and favorable evolution. During pregnancy, the diagnosis of appendicitis is difficult due to the anatomical and physiological changes that occur, so we emphasize the importance of describing this condition during pregnancy.

Key Words: apendicitis; pregnancy; acute abdomen

INTRODUCCIÓN

La apendicitis aguda es de las patologías quirúrgicas más diagnosticadas en el servicio de urgencia de los hospitales, constituyendo una de las causas principales de las intervenciones quirúrgicas. Siendo también una de las principales causas del abdomen agudo quirúrgico, casi en un 50%, conformando entre 2 / 3 de las laparotomías⁽¹⁾.

Esta enfermedad se describe como la secuencia de inflamación, perforación, formación de absceso y peritonitis, teniendo un cuadro clínico muy característico, siendo el dolor con inicio brusco, localización derecha, signo de Burney positivo y usualmente acompañado con náuseas⁽²⁾. Aún no se tiene entendido con exactitud el motivo del desarrollo de esta patología en la actualidad, pero se tiene la sospecha que llega a ser causada por una obstrucción de la luz, por medio de fecalitos⁽¹⁾.

La apendicitis es la patología quirúrgica no obstétrica más frecuente en el embarazo. Su incidencia puede ser variable y se presenta con mayor proporción durante el primer y segundo trimestre de gestación^(3,4). Se reporta a nivel mundial con una frecuencia de 0,1 a 1,4 por 1000 embarazos^(4,5). Esta patología plantea dificultades para el diagnóstico debido a los cambios fisiológicos propios del embarazo, siendo el dolor abdominal el principal síntoma. Requiere un tratamiento quirúrgico de urgencia⁽⁶⁾.

Aquella gestante que presenta apendicitis aguda puede llegar a tener un 2,68 más de riesgo de un parto pretérmino y de desprendimiento de placenta, así como un 1,3% más de probabilidades de sufrir de peritonitis. La demora en el diagnóstico podría significar un riesgo tanto para la vida de la madre, como la del feto^(7,10).

Se presenta el siguiente caso clínico que tiene como objetivo presentar las características clínicas de una gestante que presentó apendicitis aguda en el inicio de trabajo de parto.

DESCRIPCIÓN DEL CASO

Se presenta el caso de una paciente de 34 años de edad, procedente de Oxapampa; la cual acude a Emergencia del Hospital "Ernesto Germán Guzmán González" de Oxapampa, Pasco, Perú, con un tiempo de enfermedad de 3 días. Refirió cefalea, epigastralgia, dolor lumbar y edema de manos y pies.

Ingresa al servicio de gineco-obstetricia con 36 semanas de gestación, con diagnósticos de preeclampsia leve e infección del tracto urinario (ITU). Ella recibe el tratamiento farmacológico y se indica el alta al tercer día de hospitalizada con aparente mejoría.

Es reingresada de emergencia, con inicio de trabajo de parto, hipertensión arterial inducida por el embarazo en tratamiento, ITU en tratamiento.

En la hospitalización, luego de aproximadamente 12 horas, se nota quejumbrosa y refiere dolor en flanco derecho, por lo que se decide tomar una ecografía abdominal y transvaginal (Figuras 1 y 2). Donde se llegó a evidenciar: aumento del diámetro apendicular, líquido libre periapendicular e inmovilidad del apéndice.

Según los resultados se presentó: útero grávido, altura uterina 32 cm., situación longitudinal, posición dorso derecho, presentación cefálica. Punto doloroso de Mc Burney (+), Blumberg (+) con el cual se diagnostica abdomen agudo quirúrgico y posible apendicitis aguda complicada, el cual se relaciona estrechamente con sus exámenes de laboratorio.

Fue programada para sala de operaciones con diagnóstico de apendicitis aguda complicada. Se realiza la cesárea segmentaria transversal primaria + bloqueo tubárico bilateral + apendicectomía convencional. Con esta intervención se apreciaron los siguientes hallazgos intraoperatorios: Recién nacido vivo mujer, peso: 2850 gr, placenta corporal posterior, líquido amniótico claro, sangrado intraoperatorio aprox. 600 cc.

La complicación presentada fue el plastrón apendicular donde estuvo involucrado el íleon terminal, epiplón mayor y ciego. El apéndice cecal tenía aproximadamente 8 x 1 cm de diámetro en posición retro ileal, necrosada en toda su extensión, y estuvo cubierta por fibrina, con líquido purulento periapendicular. La histopatología mostró apendicitis aguda necrotizante. La paciente evoluciona favorablemente y se indica el alta al tercer día postoperatorio, sin complicaciones.

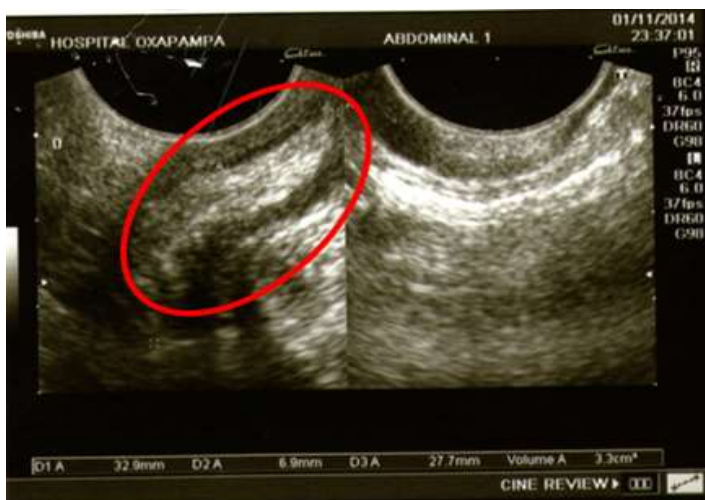

Figura 1. Se evidencia el aumento del diámetro transversal del apéndice (>6mm).

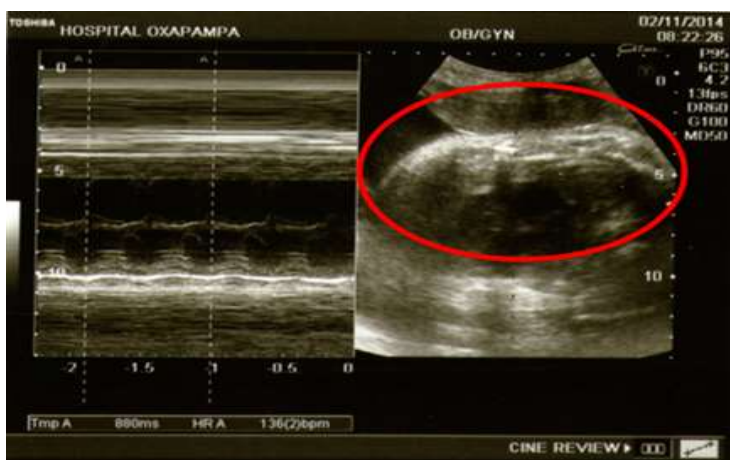


Figura 2. Se muestra el aumento de la ecogenicidad de la grasa periapendicular, líquido libre periapendicular y ausencia de la deformación con la compresión.

DISCUSIÓN

Se puede observar del caso expuesto, el abdomen agudo en el embarazo representa un reto diagnóstico y terapéutico⁽⁸⁾. En la población general mayormente es de diagnóstico clínico, pero durante la gestación puede ser complicado debido a los cambios anatómicos y fisiológicos dinámicos.

Los cambios más significativos durante este periodo son mayor sensibilidad generalizada, modificación del lugar del apéndice⁽⁹⁾, el cual dificulta la utilización de maniobras clínicas, un aumento del tiempo en el tránsito intestinal, distensión abdominal, náuseas y vómitos, el cual se pueden presentar en un 50% a 80% de las gestantes⁽⁸⁾.

Se sabe que durante el primer trimestre el útero permanece intrapélvico, pero a medida que aumenta de volumen se vuelve intraabdominal. Aproximadamente a las 12 semanas de gestación, migra cranealmente al punto doloroso de Mc Burney y continuará de esta manera hasta alrededor de la semana 32, donde el apéndice se desplaza hasta el área de la cresta ilíaca, colinda con el apéndice, el ciego y el colon ascendente al lado derecho⁽¹⁰⁾.

La importancia de este caso es demostrar la evolución y el curso de esta enfermedad, demostrando que según los síntomas puede llegar a confundirse con el trabajo de parto en fase activa. Con una atención temprana, se dio un alumbramiento exitoso, ya que, aun siendo pretérmino y con la apendicitis presente, el producto nació sano y no hubo ninguna complicación añadida.

Al iniciarse el verdadero trabajo de parto se producen dolores más fuertes y de forma rítmica, llegando a un aumento en intensidad y duración, a diferencia de los primeros síntomas manifestados por la paciente los cuales fueron epigastralgia y dolor lumbar.

Es por eso que se recalcar en cuán importante es una correcta anamnesis y examen físico en este tipo de pacientes, para que puedan ser detectadas con un examen de imágenes y no descartadas como dolor propio de la gestación.

La apendicitis aguda puede presentarse en cualquiera de los tres trimestres, como se demostró en la paciente, pero se reporta tener mayor incidencia en el segundo trimestre y con complicación de perforación apendicular en el tercer trimestre⁽⁹⁾.

Se concluye por el caso clínico presentado y con resultados similares en varias investigaciones que el diagnóstico de apendicitis en gestantes se establece primordialmente mediante la clínica, sin embargo, los estudios de imágenes resultan esenciales en caso que exista duda diagnóstica^(10,11).

Declaración de conflictos de interés: Los autores declaran la no existencia de conflictos de intereses relacionados con el estudio.

Contribución de los autores:

Conceptualización: Adriana E. Ibañez, Plinio Condor

Curación de datos: Adriana E. Ibañez, Plinio Condor

Análisis formal: Adriana E. Ibañez, Plinio Condor, Ericson L. Gutierrez

Investigación: Adriana E. Ibañez, Plinio Condor, Ericson L. Gutierrez

Metodología: Plinio Condor

Redacción–borrador original: Adriana E. Ibañez, Plinio Condor

Redacción–revisión y edición: Jorge R. Aparicio-Ponce, Sandra T. Salcedo-Hermoza,

Sandra V. Aparicio-Salcedo, Ericson L. Gutierrez

Financiación: Los autores no recibieron financiación para el desarrollo de la presente investigación.

REFERENCIAS BIBLIOGRÁFICAS

- Céspedes C, Costa A, Ibañez AE, Huamanñahui JA. Características clínicas, epidemiológicas y quirúrgicas de la apendicitis aguda en un hospital de Lima. *Rev. Fac. Med.* 2023;23(2):180-181. <http://revistas.urp.edu.pe/index.php/RFMH/article/view/5799>
- Restrepo O, Granados N, Usta-Stavoli C, Castillo M. Diagnóstico de apendicitis en el tercer trimestre de la gestación: reporte de caso y revisión de la literatura. *Rev Colomb Obstet Ginecol.* 2018;69(2):124-31. <https://doi.org/10.18597/rcoq.3042>
- Tinoco J, Rubio M, Senent A, Durán V, Tallón L, Pareja F, et al. Acute appendicitis during pregnancy: differences in clinical presentation, management, and outcome. *Emergencias.* 2018;30(4):261-264. <https://pubmed.ncbi.nlm.nih.gov/30033700/>
- Butte JM, Bellolio F, Fernández F, Sanhueza M, Báez S, Kusanovich R, et al. Apendicectomía en la embarazada: Experiencia en Hospital público chileno. *Rev Méd Chile.* 2006; 134(2):145-51. <http://dx.doi.org/10.4067/S0034-98872006000200002>
- Bolívar M, Cazarez M, Fierro R, Romero R, Lizárraga H, Morgan F. Apendicitis aguda durante el embarazo: reporte de 4 casos. *Ginecol Obstet Mex* 2014;82:337-343. <https://www.mediagraphic.com/pdfs/ginobsmex/gom-2014/gom145g.pdf>
- Murat I, Alemdaroğlu S, Yeşilağaç H, Yabanoğlu H. Acute appendicitis during pregnancy: case series of 20 pregnant women. *Ulus Travma Acil Cerrahi Derg.* 2016. 22(6):545-548. <https://doi.org/10.5505/tjtes.2016.58458>
- El Ghali M, Kaabia O, Ben Z, Jgham M, Tej A, Sghayer A, et al. Acute appendicitis complicating pregnancy: a 33 case series, diagnosis and management, features, maternal and neonatal outcomes. *Pan Afr Med J.* 2018;30(212):1-9. <https://doi.org/10.11604/pamj.2018.30.212.14515>
- Sanoop Z, Miriam F, Kirthana J, Sherin A, Sudeeptha Z. Management of acute abdomen in pregnancy: current perspectives. *International Journal of Women 's Health.* 2019;11:119-134. <https://www.dovepress.com/getfile.php?fileID=47922>
- Cvetkovic A, Nieto W. Apendicitis aguda en gestante: un reporte de caso. *Rev. Fac. Med. Hum.* Lima: Universidad Ricardo Palma. 2020;20(3):521-524. <https://doi.org/10.25176/RFMH.v20i3.3002>
- Garro V, Thuel M. Apendicitis en el embarazo. *Revista Médica Sinergia.* 2020;5(7):e537. <https://doi.org/10.31434/rms.v5i7.537>
- Figueroa M, Liza A, Vallejos S, Montalbetti C. Manejo de apendicitis aguda en gestantes de primer, segundo y tercer trimestre atendidas en el Hospital Nacional Cayetana Heredia en Lima - Perú durante el periodo 2014 - 2019 y características asociadas. [Tesis para optar el Título Profesional de Médico Cirujano]. Lima: Universidad Cayetano Heredia. 2020:49 https://repositorio.upch.edu.pe/bitstream/handle/20.500.12866/7839/Manejo_Figueroa_Rosales_Max.pdf?sequence=1&isAllowed=y